

RECONSTRUÇÃO CIRÚRGICA DE FERIMENTO NA FACE CAUSADO POR PROJÉTIL DE ARMA DE FOGO. RELATO DE CASO.

Surgical reconstruction of wound in the face caused by

Maurício Bento da Silva*
Edevaldo Tadeu Camarini**
Ângelo José Pavan**
Liogi Iwaki Filho**
Pablo Cornélius Comelli Leite*
Gustavo Jacobucci Farah***

RESUMO

Através de experiências adquiridas com o resultado do tratamento de ferimentos por arma de fogo, na face, métodos hoje adotados proporcionam resultados mais previsíveis do ponto de vista estético e funcional.

Avaliações com métodos de imagem de maior precisão, tratamentos imediatos com a utilização de fixação interna rígida e enxertia são fundamentais no sucesso do tratamento de tais lesões.

Os autores relatam um caso clínico de fratura do complexo zigomático por arma de fogo, com as alterações estético-funcionais associadas e o tratamento adotado, junto a uma revisão de literatura dos mesmos.

UNITERMOS

Ferimento por arma de fogo, Fratura de complexo zigomático orbitário, Enxerto ósseo.

INTRODUÇÃO

Um aumento constante da violência urbana tem resultado em aumento da frequência de ferimentos de arma de fogo em toda região do corpo, incluindo a face¹¹. Historicamente, os ferimentos por armas de fogo na face eram tratados por debridamento e fechamento dos tecidos moles, enquanto o osso era reconstruído secundariamente^{2,6,14,18,19}. Esse tipo de tratamento resulta em desvantagens óbvias, além de submeter o paciente a múltiplos procedimentos por um extenso período de tempo, também aumentará as possibilidades de causar danos nos resultados estético e funcional.

O objetivo deste trabalho é apresentar um relato de caso clínico em que foi necessário realizar reconstrução do complexo zigomático esquerdo, através da utilização do enxerto autógeno da calota craniana e remoção do projétil do interior do seio maxilar direito, realizado pelo grupo de Cirurgia e Traumatologia Bucomaxilofacial da Universidade Estadual de Maringá - PR. Além disso, propõe mostrar uma breve revisão de literatura sobre os ferimentos de face provocados por projétil de arma de fogo.

REVISÃO DE LITERATURA

Demografia

Nos EUA, entre as idades de 1 a 34 anos, mais pessoas morrem por trauma do que todas outras doenças combinadas. O trauma causa mais perda do trabalho do que câncer e doença de coração, juntos. De acordo com a classificação, crianças e adultos jovens são vítimas de trauma por arma de fogo em segundo lugar, enquanto

acidentes motociclísticos afetam em primeiro lugar. Aproximadamente, 33.000 mortes ocorreram nos EUA em 1982, o que equivale a, aproximadamente, 2/3 do ocorrido durante a guerra do Vietnã.⁸

Dados de 2003, revelaram que, anualmente mais de 115.000 lesões são relacionadas com arma de fogo, nos EUA. Sendo que, aproximadamente, 30% dessas lesões são fatais e possui maior prevalência pelo gênero masculino (7:1). Desse total, 68% dos relatos de lesões de arma de fogo, foi de maior predileção entre 15 a 24 anos de idade, resultante de violência interpessoal. Todavia, 78% de lesões semelhantes por pessoas mais velhas resultam de atentado suicida.⁵

Topografia anatômica

Os estudos epidemiológicos fazem a correlação entre o orifício de entrada com os ossos da face fraturados.

Cohen *et al*¹ (1986) encontraram em 40 pacientes, uma maior prevalência da entrada do projétil nas seguintes áreas: boca 10 casos (25%) e mento, 10 casos (25%), apresentando menor prevalência nas regiões do pescoço, orelha e olho, (2,5%) cada. A região mais afetada, dentre o tecido duro da face, foi a mandíbula, com 25 casos (58%), seguida do complexo maxilar com 18 casos (45%) e por último o complexo zigomático com três (8%).

Kihtir *et al*¹¹ (1993) mostram um estudo epidemiológico, correlacionando o orifício de entrada com as áreas fraturadas, mas instituindo uma separação da topografia facial afetada. As regiões da entrada do projétil são as seguintes, região orbitária, 5 casos (9%); terço médio da

* Residentes em Cirurgia e Traumatologia Bucomaxilofacial - UEM

** Professores de Cirurgia e Traumatologia Bucomaxilofacial - UEM

*** Professor de Cirurgia e Traumatologia Bucomaxilofacial - CESUMAR

face, 29 casos (54%); terço inferior da face, 20 casos (37%). Dessa forma, relacionam com a topografia anatômica facial fraturada: órbita, 9 vezes (17%); nasal, 7 vezes (13%); zigoma, 7 vezes (13%); maxila, 22 vezes (41%); palato, 5 vezes (9%); mandíbula, 15 vezes (28%).

Balística Energia cinética

É o estudo do ferimento balístico, de acordo com a lei natural do projétil e dos efeitos predictivos destes projéteis em tecido vivo (duro e mole). Segundo Charters & Charters³ (1976), a velocidade de impacto de 50m/seg e 65m/seg são suficientes para penetrar no tecido mole e ósseo, respectivamente. Quando um projétil entra num tecido vivo, o ferimento causado é diretamente proporcional à quantidade de energia transferida do projétil para o tecido alvo.⁴ Esta energia é expressada por esta equação: $E = mv^2/2$. Assim, E= energia transferida, m= massa do projétil e v= velocidade do projétil. Isto vale, se o projétil não sair. Se o projétil sair, a energia transferida será expressa pela fórmula $E = (mv^1 - v^2)^2/2$. Assim, v^1 = velocidade de impacto e v^2 = velocidade de saída.^{4,12}

Contudo, nos ferimentos de arma de fogo, o fator mais importante, afetando a severidade do ferimento, é a velocidade do projétil^{1,3,4,17,19}.

Tecidos

O uso de antibióticos é necessário por causa de grande contaminação da ferida cirúrgica. Cuidadoso e adequado debridamento e irrigação abundante com solução salina e terapia antitetânica são requeridos. Frequentemente, escova e sabão cirúrgico devem ser usados para remover o efeito da queimadura. Neste tempo, alguma partícula de osso desvitalizado, material estranho, fragmentos de dentes ou pedaços de projéteis podem ser removidos. O debridamento conservador deve sempre ser uma regra, quando há um questionamento da sobrevivência dos tecidos mole ou ósseo, geralmente é melhor preservar¹⁵.

A taxa de infecção é menor nas armas de baixa velocidade em contraste dos ferimentos de alta velocidade, os quais requerem debridamento agressivo de tecido desvitalizado e posterior reparo¹¹.

Onde há pouca definição de pele e

tecido mole subjacente, cuidadosa confecção e movimentação de tecido pode fazer possível um fechamento primário. Onde um fechamento primário sem tensão não for possível, a área deve ser deixada aberta¹⁰.

Ferimentos tratados dentro de 24 horas podem ser fechados primariamente. Após este período, os ferimentos devem ser tratados com fechamento postergado e drenagem¹⁶.

Reconstrução

O uso de técnicas de cirurgia craniofacial, estendendo-se à redução aberta, fixação rígida com placas e parafusos e substituição de danos severos ou ausência de tecido ósseo, com imediato enxerto ósseo no tratamento de fraturas do complexo facial, têm sido aplicados no manejo de ferimentos severos de armas de fogo na face⁷.

De acordo com Osbon¹⁵ (1973), antes do planejamento de reconstrução, os seguintes fatores deverão ser considerados:

1. idade, gênero, características físicas e psicológicas do paciente
2. intervalo de tempo do ferimento
3. natureza, extensão do ferimento e defeito¹³.

Caso clínico:

Paciente masculino, 23 anos, leucoderma, foi encaminhado ao Hospital Universitário de Maringá/PR-HUM- (figuras 1 e 2) com história de ferimento por projétil de arma de fogo em face e com queixa de "perda de visão" esquerda. Em sua admissão, foi avaliado por um cirurgião-geral e neurocirurgião. Encontrava-se consciente, hemodinamicamente estável, com vias aéreas pervias e demais dados físicos dentro da normalidade. Foi solicitada avaliação da cirurgia bucomaxilofacial. Ao exame extrabucal, identificou-se orifício de entrada do projétil matriz no corpo de zigoma esquerdo, com trajeto póstero-anterior e súpero-inferior e chamoscamento local, não havendo presença de orifício de saída. Notou-se oftalmoplegia, midríase e amaurose à esquerda, além de inúmeros projéteis incrustados na face. Através da palpação, constatou-se degraú e crepitação no rebordo infraorbitário à esquerda e, ao exame intrabucal, constatou-se crepitação no pilar zigomático direito.

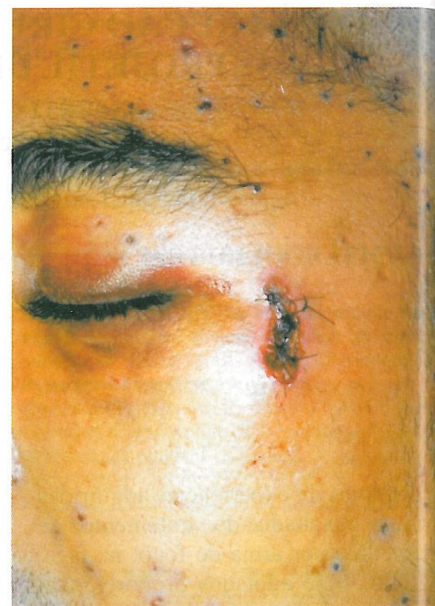


FIGURA 1

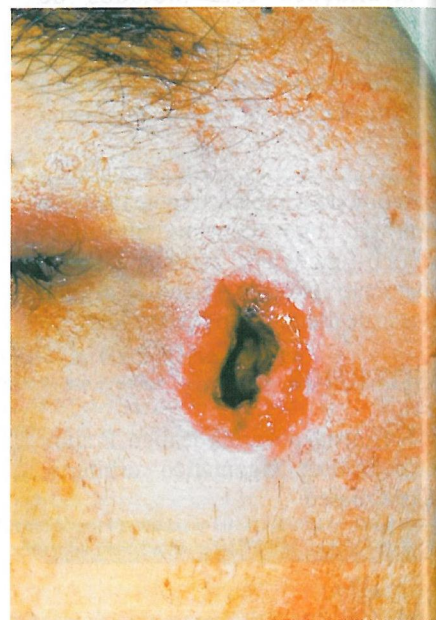

FIGURA 2

Nos exames complementares, observou-se, nas radiografias (póstero-anterior de face e perfil de face), inúmeras imagens radiopacas espalhadas pelo filme, mimetizando um céu estrelado, além de traço de fratura no pilar zigomático esquerdo e imagem radiopaca no seio maxilar direito (figuras 3 e 4). Na avaliação da tomografia computadorizada (cortes: axial e coronal), observou-se imagem hiperdensa no seio maxilar direito, além de traços hipodensos em região de corpo zigomático e em soalho orbitário esquerdo (figuras 5 a 7).

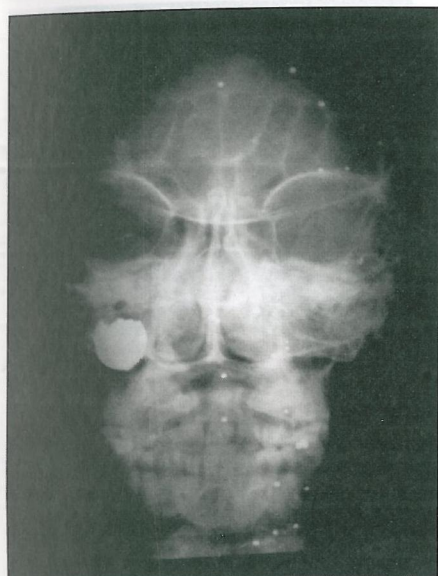


FIGURA 3

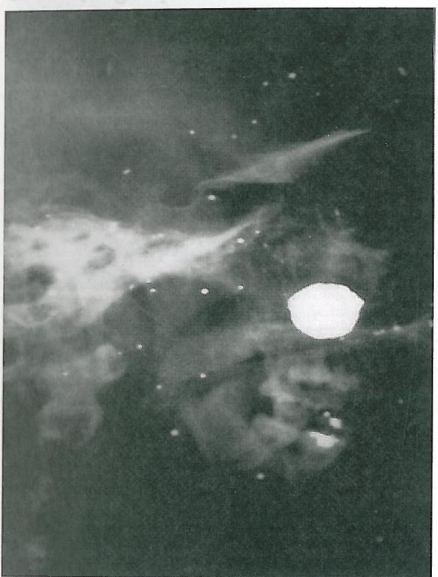

FIGURA 4

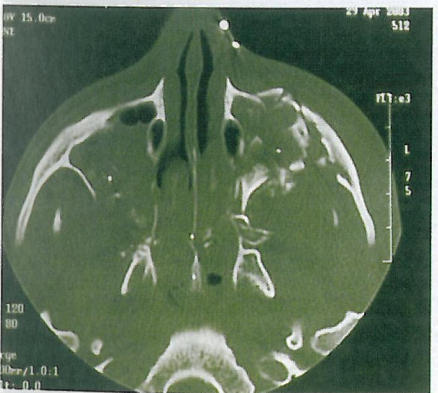


FIGURA 5

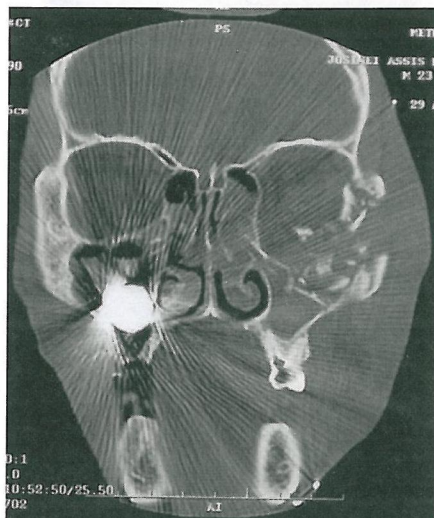


FIGURA 6

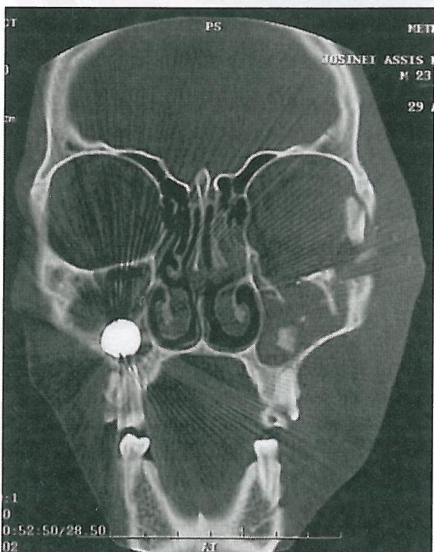


FIGURA 7

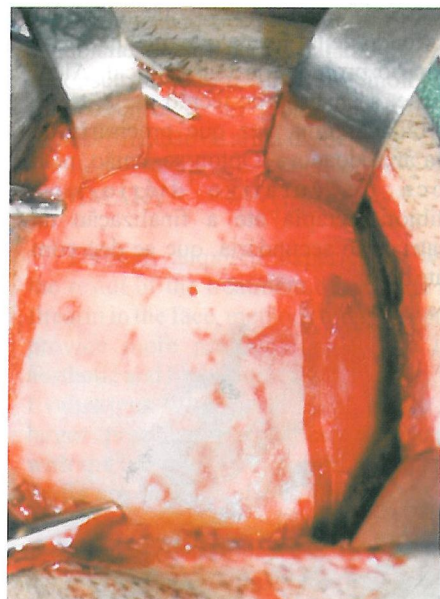

FIGURA 8

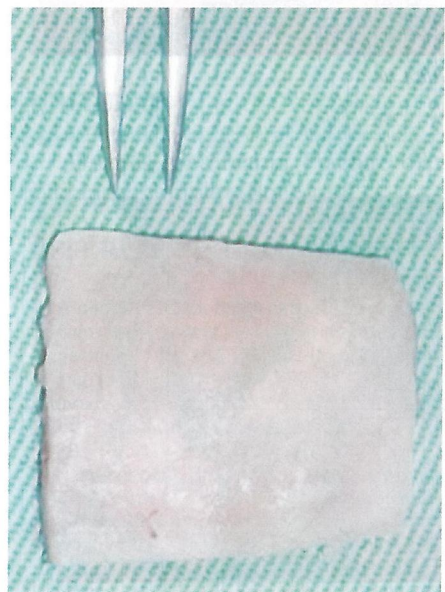


FIGURA 9

Assim, a hipótese de diagnóstico era de fratura cominutiva do complexo zigomático-maxilar esquerdo e presença de corpo estranho (projétil matriz) no seio maxilar direito.

Após exames laboratoriais, bioquímicos e profilaxia para tétano, o paciente foi submetido à procedimento cirúrgico para remoção de tecidos inviáveis e desvitalizados, redução, reconstrução e fixação da fratura cominutiva do complexo zigomático-maxilar esquerdo.

O tratamento foi realizado sob anestesia geral e cobertura antibiótica. Inicialmente, foi colhido o enxerto autólogo do osso parietal direito (figuras 8 e 9), por acesso craniano.

Realizou-se irrigação abundante com soro fisiológico 0,9% no orifício de entrada. Na seqüência, realizou-se acesso

cirúrgico através de incisão subciliar com cantotomia à esquerda, debridamento com remoção de fragmentos dos projéteis e tecidos inviáveis e desvitalizados. Em seguida, foi realizada a redução com gancho de Barros e reconstrução do complexo zigomático-maxilar esquerdo, com enxerto autólogo. Os enxertos colocados no rebordo infraorbitário, na parede lateral da órbita e soalho orbitário, foram estabilizados com fixação interna rígida do sistema 1.5mm (MDT®) (figuras 10 a 14). O projétil matriz foi removido do seio maxilar direito, pelo acesso Caldwell-Luc (figuras 15 e 16). Ao término cirúrgico, optou-se pelo não fechamento primário cutâneo do orifício de entrada

(figura 17), uma vez que este foi debridado de tal forma que o fechamento primário promoveria tensão local. Além de que, a enxertia de tecido mole, traria morbidade, uma vez que precisaria de uma área doadora. Optou-se, então, pela troca de curativo diário e a antibioticoterapia até a finalização da cicatrização secundária, que se deu com vinte dias.

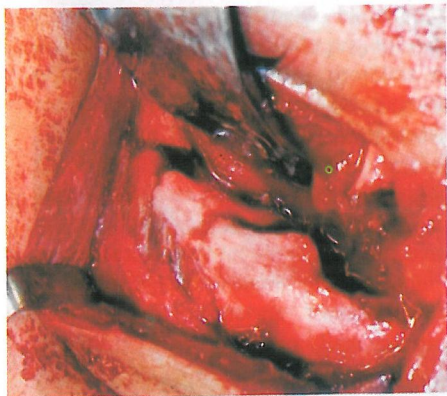


FIGURA 10

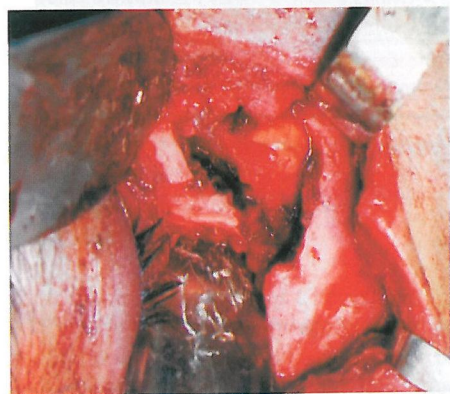


FIGURA 11

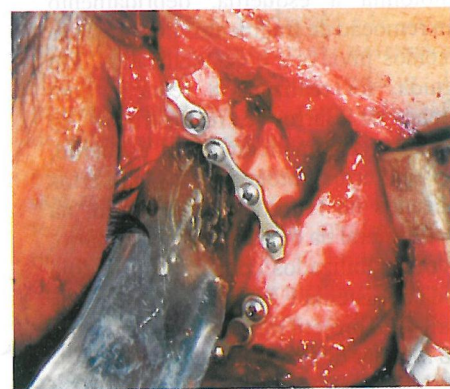


FIGURA 12

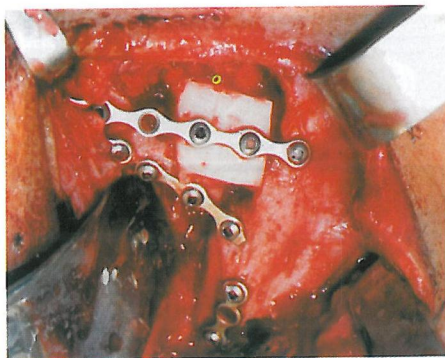


FIGURA 13

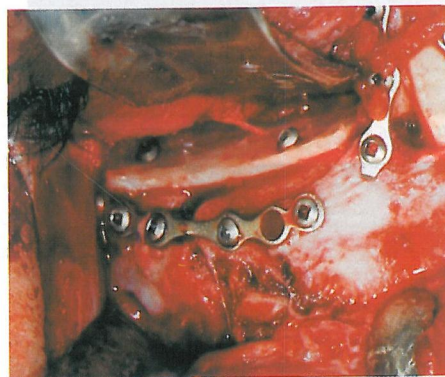


FIGURA 14

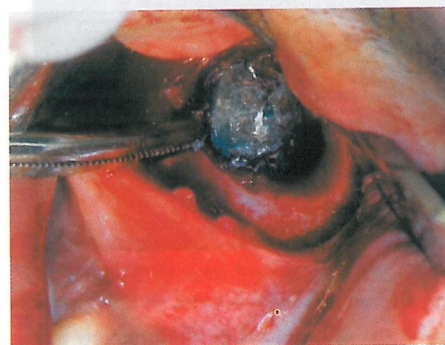


FIGURA 15

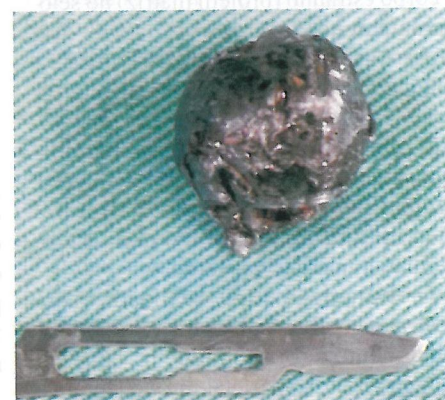

FIGURA 16

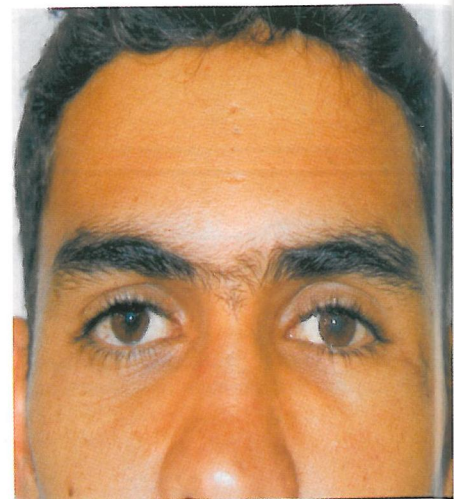

FIGURA 17

No momento, o paciente está com um ano e meio de acompanhamento clínico e radiográfico (figuras 18 a 20), com ausência de oftalmoplegia, com hemianopsia superior e com a estrutura facial reconstruída.

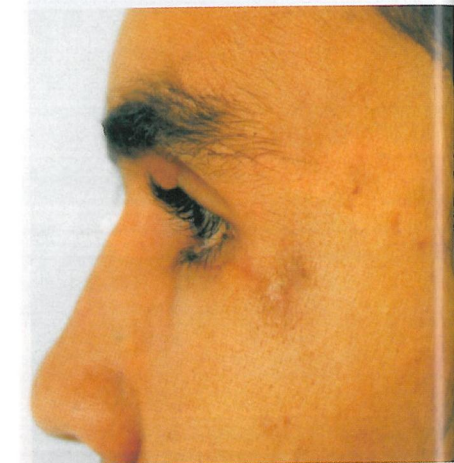
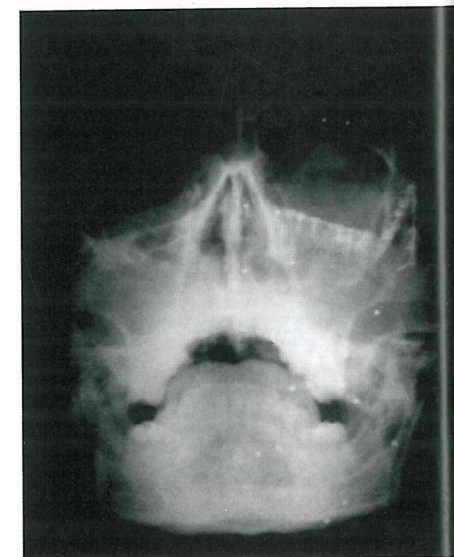


FIGURA 18



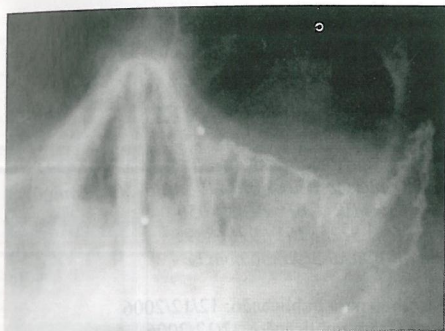


FIGURA 20

DISCUSSÃO

Ao confrontar as regiões afetadas apresentadas nos estudos epidemiológicos de Cohen *et al*⁴ (1986) e Kihitir *et al*¹¹ (1993), observamos que a região zigomática é uma área de baixa prevalência. Com isso, podemos concluir que o artigo apresentado trata-se de um caso incomum.

A massa do projétil, origem do material do qual o projétil foi construído, o corpo do projétil e a densidade e massa dos tecidos, tudo isso interferirá no tipo de ferimento^{9,4}. No entanto, há um consenso entre os autores quanto aos ferimentos de arma de fogo: o fator mais importante que afeta a severidade do ferimento é a velocidade do projétil. Isto é provado pela fórmula da energia cinética = $MV^2/2$. Portanto, a energia cinética que é transferida para os tecidos é diretamente proporcional à massa e, mais importante, é o acerto da velocidade do projétil. Embora haja relatos que projétil de armas com baixa velocidade podem destruir como as de alta velocidade^{1,4,17,19}.

Quando as armas de baixa velocidade são utilizadas, como as armas civis, em geral causam ferimentos caracterizados por danos severos em tecido mole e pouco em tecido duro^{13,16}. De acordo com o caso apresentado, discordamos desta afirmativa, pois apesar de ter sido vítima de uma arma de baixa velocidade, o paciente teve um ferimento de tecido mole discreto e uma fratura do tipo cominutiva na região zigomática, a qual necessitou de reconstrução.

Segundo Cohen *et al*⁴ (1986), as armas de baixa velocidade possuem um aspecto totalmente diferente de ferimento nas regiões maxilofaciais. Os orifícios de entrada e saída são pequenos e é muito freqüente o projétil não sair, mas ficar retido. De acordo com o caso clínico apresentado, tivemos a oportunidade de

conferir este fato, no momento em que diagnosticamos o projétil alojado no seio maxilar direito.

Haug⁸ (1989) afirmou que grandes cominuições são notadas na mandíbula, ao passo que perfurações são notadas na maxila. Entretanto, não foi exatamente com que deparamos, embora a região afetada tenha sido a zigomática, deixamos bem claro que não acreditamos numa imposição de causa e efeito de acordo com o fato de ser alta e baixa velocidade. Isto é provado pela fórmula exposta por Charters & Charters³ (1976). Sendo assim, podemos concluir que qualquer arma que atingir a velocidade mínima de 65m/seg poderá ser capaz de causar uma fratura cominutiva.

Kihitir *et al*¹¹ (1993), Osborne & Bays¹⁶ (1991) preconizaram fechamento primário. Quando dentro das 24 horas e após este período, deve ser secundário e que o dano causado ao tecido mole é menor na arma de baixa velocidade quando comparado com a de alta. Sem dúvida, esses critérios devem ser levados em consideração. De acordo com o caso relatado, a ferida cirúrgica foi suturada de imediato, todavia, no trans-operatório, observamos a necessidade da realização de debridamento de tecido mole, deixando uma quantidade insuficiente para fechamento primário, quando optamos pela cicatrização de segunda intenção, embora tenha sido fechado por planos até o subcutâneo.

Concordamos com a filosofia de Gruss *et al*⁷ (1991), que a substituição de danos severos ou ausência de tecido ósseo com imediato enxerto ósseo no tratamento de fraturas do complexo facial deva ser aplicado com intuito de minimizar o número de cirurgias e o retorno do paciente ao seu convívio social.

CONCLUSÃO

De acordo com o caso apresentado e feito o levantamento de literatura, concluímos que:

- Ferimento por arma de fogo é um problema de saúde pública mundial.
- Os cuidados locais e sistêmicos devem ser realizados de modo sensato e minucioso, sempre com intuito de preservar o máximo de tecido possível.
- A cirurgia deve ser realizada o mais breve possível.
- A reconstrução deverá ser planejada de

preferência no mesmo tempo cirúrgico.

- O planejamento para o tratamento deve constar de todo recurso imaginológico necessário e ter conhecimento da classificação da arma usada.

SUMMARY

Through acquired experiences with the result of the treatment of wounds for firearm in the face, methods today adopted provide more previsible results of the aesthetic and functional point of view.

Evaluations with methods of image of larger precision, immediate treatments with the use of rigid internal fixation and grafts are fundamental in the success of the treatment of such lesions.

The authors tell a clinical case of a fracture of the zygomatic complex for firearm with the associated aesthetic-functional alterations and the adopted treatment, jointly to a revision of literature of the same ones.

UNITERMS

Wounds for firearm, Fracture of the zygomatic complex, Bone graft.

REFERÊNCIAS BIBLIOGRÁFICAS

- 1- Alper M, Totan S, Çankayali R, Songür E. Gunshot wounds of the faces in attempted suicide patients. *J Oral Maxillofac Surg* 1998 aug;56(8):930-3.
- 2- Broadbent TR, Woolf RM. Gunshot wounds of the face: initial care. *J Trauma*. 1972 mar;12(3):229-32.
- 3- Charters AC 3rd, Charters AC. Wounding mechanism of very high velocity projectiles. *J Trauma* 1976 jun;16(6):464-70.
- 4- Cohen MA, Shakenovsky BN, Smith I. Low velocity hand-gun injuries of the maxillofacial region. *J maxillofac. Surg* 1986 feb;14(1):26-33.
- 5- Cunningham LL, Haug RH, Ford 3. Firearm injuries to the maxillofacial region: an overview of current thoughts regarding demographics, pathophysiology, and management. *J Oral Maxillofac Surg* 2003 aug;61(8):932-42.
- 6- Goodstein WA, Stryker A, Weiner LJ. Primary treatment of shotgun injuries to the face. *J Trauma* 1979 dec;19(12):961-4.
- 7- Gruss JS, Anthonyshyn O, Phillips JH. Early definitive bone and soft-tissue reconstruction of major gunshot wounds of the face. *Plast Reconstr Surg* 1991 mar;87(3):436-50.
- 8- Haug RH. Management of low-caliber, low-velocity gunshot wounds of the maxillofacial region. *J Oral Maxillofac Surg* 1989 nov;47(11):1192-6.
- 9- Hollier L, Grantcharova EP, Kattash M. Facial gunshot wounds: a 4 year experience. *J Oral Maxillofac Surg* 2001 mar;59(3):277-82.
- 10- Joy Jr. ED. Early care of maxillofacial missile wounds. *J Oral Surgery* 1973 june;31:425-8.
- 11- Kihitir T, Ivatury RR, Simon RJ, Nassoura Z, Leban S. Early management of civilian gunshot

- wounds to the face. J Trauma 1993 oct;33(4):569-75.
- 12- Kostohryz G, Holt GR: Wound ballistics of soft tissue injuries to the head and neck. In: JR Jacobs editor. Maxillo-facial trauma. Praeger, New York; 1983. p.33.
- 13- Kozák J, Voska P. Experience with the treatment of facial gunshot injuries. Acta Chir Plast 1997;39(2):48-52.
- 14- May M, West JW, Heeneman H, Gowda CK, Ogura JH. Proceedings: shotgun wounds to the head and neck. Arch Otolaryngol 1973 dec;98(6):373-6.
- 15- Osbon DB. Intermediate and reconstructive care of maxillofacial missile wounds. J Oral Surgery 1973 Jun;31(6):429-37.
- 16- Osborne TE, Bays RA. Pathophysiology and management of gunshot wounds to the face. In: Fonseca RJ, Walker RV, editor. Oral and Maxillofacial Trauma. Philadelphia. PA Saunders. 1991;2:672-701.
- 17- Shuck LW, Orgel MG, Vogel AV. Self-inflicted gunshot wounds to the face: a review of 18 cases. J Trauma 1980 may;20(5):370-7.
- 18- Thorne CH. Gunshot wounds to the face: Current concepts. Clin Plast Surg 1992 jan;19(1):233-44.
- 19- Yahalom R, Givol N, Taicher S. Very-low-velocity gunshot wound to the facial structures: report of a case. J Oral Maxillofac Surg 1994 apr; 52(4):411-3.

AUTOR RESPONSÁVEL

Dr. Gustavo Jacobucci Farah
Rua Francisco Glicério, 1419 Apto. 504, Zona 07
Maringá - PR CEP: 87030-050
Fone (44) 32268261 / 99618895
e-mail: gifarah@yahoo.com.br

Recebido para publicação: 12/12/2006
Aceito para publicação: 27/12/2006

ODONTO

JARDIM AMÉRICA

Dr. Marlos J. R. Forzani
Clínico Geral
CRO GO 4634

Dr. Warley F. de Moraes
Ortodontia - Ortopedia Funcional
Dor oro-facial
CRO GO 4170

Dr. Wellington F. de Moraes
Implantes/prótese/sobre-implantes
CRO GO 4104

Rua C-104 esq. c/ Rua C-131 - Sala 05 - Jardim América - Fone (62) 3286-4047