

ANÁLISE COMPARATIVA NA COAPTAÇÃO DE TECIDO PERIODONTAL ENTRE ADESIVO A BASE DE CIANOACRILATO (SUPER BONDER) E FIO DE SUTURA

Analysis Comparative in Coaptation of Periodontal Tissue between Adhesive to Base of Cyanoacrylate (Super Bonder) and Suture Thread

Sybele Saska*

Ana Maria Minarelli-Gaspar**

RESUMO

Atualmente a sutura é o meio mais utilizado para se conseguir a coaptação tecidual e favorecer a cicatrização em incisões de tecido mole. É um método trabalhoso e demorado, principalmente se a área for de difícil acesso. Desta forma, propusemos avaliar e comparar histologicamente a cicatrização tecidual utilizando fio de sutura e um adesivo a base de etil-cianoacrilato (Super Bonder®), em gengiva de ratos. Foram utilizados 20 ratos, onde foram realizadas duas incisões com bisturi, uma em cada hemiarcada, entre o incisivo e o 1º molar. No lado direito, grupo controle, as margens foram coaptadas com fio de sutura de seda 4-0 Ethicon e no lado esquerdo, grupo tratado, foi aplicado o adesivo. Após 7, 15, 30 e 45 dias, ocorreu a eutanásia dos animais, e os tecidos foram processados segundo rotina histológica para coloração em H.E. Os resultados demonstraram semelhança entre os dois grupos; sem sinais de inflamação, com boa coaptação das margens, sendo que ocorreu hemóstase imediata no grupo tratado. Concluímos que o Super Bonder® promoveu hemóstase imediata após cirurgia, boa coaptação das margens e não provocou reação inflamatória em nenhum período analisado.

UNITERMOS:

Adesivo, Etil-cianoacrilato, Super Bonder, Sutura, Gengiva.

INTRODUÇÃO E REVISÃO DE LITERATURA

Para os procedimentos cirúrgicos que envolvem incisões em tecidos moles, a sutura é o meio mais utilizado para se conseguir a coaptação tecidual e favorecer a cicatrização. Apesar disso, é um método trabalhoso e demorado principalmente se a área for de difícil acesso. No intuito de diminuir este problema, muitos trabalhos de pesquisa têm sido realizados com o objetivo de se conseguir um substituto para as suturas.

Os adesivos a base de cianoacrilato vêm sendo estudados desde 1959 (Coover *et al*⁶) para unir tecidos em substituição às suturas convencionais^{4,5,12,13,15,17}.

Os adesivos mais estudados se compõem de metil, butil, isobutil e etil-cianoacrilato^{3,4,5,13,15,16,17,20}.

A toxicidade dos adesivos está relacionada com a velocidade de degradação, e esta está relacionada ao tamanho da cadeia, ou seja, quanto maior for a cadeia menor a velocidade de degradação e menor a histotoxicidade^{16,20}. Segundo Weber & Chapman²⁰ (1984), e Shermak *et al*¹⁶ (1998), esta toxicidade também estaria relacionada à ionização dos adesivos a base de cianoacrilato, que na presença de água ou sangue, degrada-se em cianoacetato e formaldeído, gerando uma ligeira reação exotérmica. Dos cianoacrilatos, o metil-cianoacrilato é o que apresenta o maior grau de histotoxicidade causando edema e necrose tecidual, sendo portanto, contra-indicado para o uso clínico segundo Bhaskar *et al*⁴ (1966).

O efeito hemostático dos adesivos foi observado por Bhaskar *et al*⁴ (1966), Griddale¹⁰ (1998), Forero *et al*⁹ (1999); Pérez *et al*¹⁴ (2000), Döner & Sari⁸ (2003), e Turkaslan *et al*¹⁸ (2005), e, ação bacteriostática foi observada por Griddale¹⁰ (1998), e Aksoy *et al*¹ (2006).

Adesivos a base de butil-cianoacrilato são os mais usados em cirurgias periodontais em animais^{3,11}; em humanos^{14,18} e em cirurgias faciais de animais^{7,8}, onde se observou que as regiões onde este foi utilizado, a cicatrização foi mais rápida, com resultado estético melhor em relação às áreas onde se utilizou o fio de sutura, além de uma melhor ação hemostática e efeito bacteriostático^{1,10}.

Vários estudos têm sido realizados comparando o adesivo etil-cianoacrilato (Super Bonder®) e fio de sutura em cirurgia periodontal em animais. Tagliavini *et al*¹⁷ (1981), observou que o adesivo simplifica e abrevia o ato operatório e a reparação tecidual é normal; clinicamente após 7 dias, a área do retalho apresentava características próximas à normalidade, mas nas áreas onde se utilizou fio de sutura, a reparação se processou mais tardiamente, deixando como seqüela discreta irregularidade no contorno gengival. Em cirurgias periodontais em humanos, Lacaz Netto & Macedo¹² (1986), Caldas Jr & Gusmão⁵ (1998), Forero *et al*⁹ (1999), observaram que o adesivo promoveu reparação tecidual normal, e, em relação à coaptação das margens, a reparação tecidual apresentou melhores resultados clínicos nos grupos com adesivo, além da hemóstase imediata após aplicação, e sem retenção de placa

* Sybele Saska - Aluna de Graduação em Odontologia, Faculdade de Odontologia de Araraquara, UNESP.

** Ana M. Minarelli-Gaspar - Profa. Dra. e Orientadora, Depto. de Morfologia, Faculdade de Odontologia de Araraquara, UNESP.

bacteriana. Em dorso de ratos, Santos *et al*¹⁵ (1990), concluíram que na fase inicial o adesivo se apresentou menos agressivo que o fio de sutura, mas aos 7 dias, o processo de reparação se igualou histopatologicamente; em pele Vanholder *et al*¹⁹ (1993), Barreiro *et al*² (1995), concluíram que clinicamente não ocorreram diferenças estéticas entre os dois grupos e morfologicamente, o grupo do adesivo não apresentou qualquer efeito adverso ou dano nas estruturas da pele, e é de fácil aplicação.

Lacaz Netto *et al*¹³ (1991), avaliaram o uso de cianoacrilatos (metil, isobutil e etil - Super Bonder[®]) em incisões no dorso de ratos após 24 horas, 3, 5 e 7 dias e concluíram que os grupos onde foram utilizados o isobutil e o etil-cianoacrilato apresentaram total regeneração do epitélio após o 7^o dia e o metil-cianoacrilato ocasionou uma reação inflamatória aguda mais intensa que os outros dois adesivos durante a fase inicial de reparação, com persistência do processo inflamatório nos períodos subseqüentes.

Dessa forma, propusemos avaliar e comparar histologicamente a cicatrização tecidual quando se utiliza fio de sutura e um adesivo a base de etil-cianoacrilato (Super Bonder[®]), cola de fácil disponibilidade no mercado, em gengiva de ratos.

MATERIAL E MÉTODOS

Foram utilizados 20 ratos *Rattus Norvegicus Holtzman*, machos, de aproximadamente 200 gramas, que foram anestesiados com o medicamento Francotar (0,8ml/100gr de peso corporal; Virbac), associado ao relaxante muscular Virbaxyl (0,4ml/100gr de peso corporal; Virbac). Após a anestesia, duas incisões foram feitas com bisturi e lâmina número 15, uma de cada lado na região anterior da mandíbula entre o incisivo e o 1^o molar. No lado direito (grupo controle) foi realizada coaptação das margens da incisão com fio de sutura de seda 4-0 Ethicon e no lado esquerdo (grupo tratado) foi aplicado Super Bonder[®], com pincel n^o 0.

Após os períodos de 7, 15, 30 e 45 dias os animais foram sacrificados, os tecidos retirados e fixados em solução de Bouin por 48 horas e processados segundo técnica rotineira para inclusão em parafina, onde foram realizados os cortes semi-seriados de 6µm, e posteriormente corados com HE.

Os cortes foram analisados e fotografados no fotomicroscópio ZENVAL-ZEISS, pertencentes à Faculdade de Odontologia de Araraquara.

RESULTADOS

Grupo Controle

Aos 7 dias observou-se ainda a presença da incisão, mas as margens estão próximas; não foram observadas células inflamatórias (figura 1); aos 15 dias, há uma diminuição da incisão, o tecido apresenta características de normalidade (figura 2), sendo que aos 30 dias, a incisão está fechada parcialmente (figura 3) e aos 45 dias, o tecido mantém as características de normalidade sem sinal da incisão (figura 4).

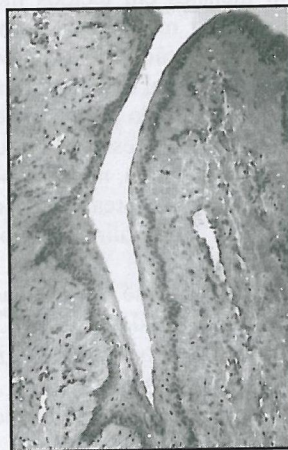


Figura 1 - Grupo controle, 7 dias, H.E., 200X.

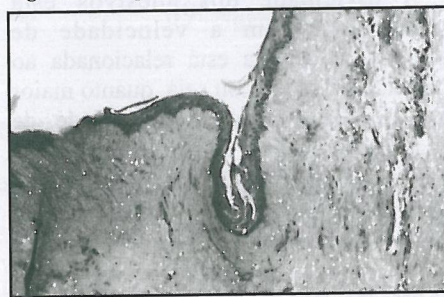

Figura 2 - Grupo controle, 15 dias, H.E., 125X.

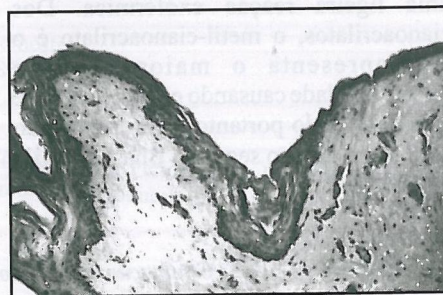

Figura 3 - Grupo controle 30 dias, H.E., 200X.




Figura 4 - Grupo controle, 45 dias, H.E., 200X.

Grupo Tratado

Aos 7 dias e 15 dias observou-se a presença da incisão, mas não a presença de células inflamatórias (figuras 5 e 6); aos 30 dias, ainda se nota a incisão apesar das margens estarem muito próximas (figura 7), sendo que aos 45 dias, o tecido gengival está com características de normalidade, sem resquício de qualquer incisão (figura 8).

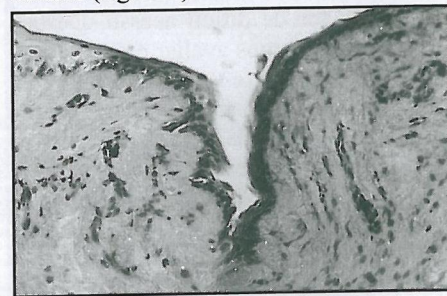

Figura 5 - Grupo tratado, 7 dias, H.E., 200X.

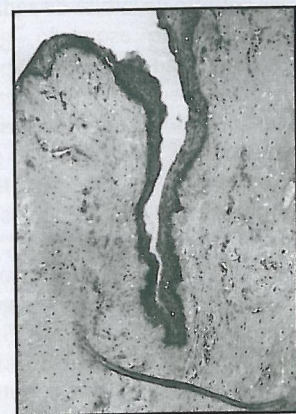

Figura 6 - Grupo tratado, 15 dias, H.E., 200X.

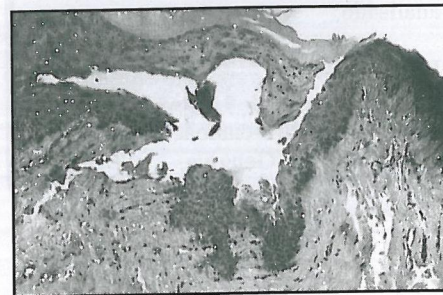

Figura 7 - Grupo tratado, 30 dias, H.E., 200X.

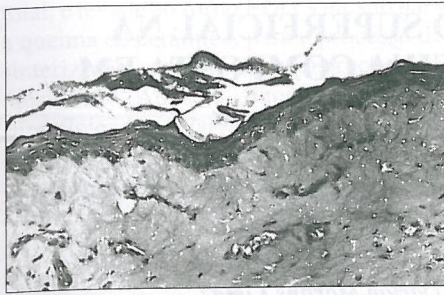


Figura 8 - Grupo tratado, 45 dias, H.E., 200X.

DISCUSSÃO

Vários autores estudaram adesivos a base de cianoacrilatos em cirurgias orais, envolvendo ou não o periodonto^{3, 5, 9, 10, 11, 13, 14, 17, 18}, mas destes trabalhos somente Tagliavini *et al*¹⁷ (1981); Lacaz Netto & Macedo¹³ (1986); Caldas Jr & Gusmão⁵ (1998), e Forero *et al*⁹ (1999), utilizaram adesivo a base de etil-cianoacrilato em tecido periodontal e obtiveram excelentes resultados comparados com a técnica convencional de sutura ou colocação de cimento cirúrgico. Já Santos *et al*¹⁵ (1990); Vanholder *et al*¹⁹ (1993); Barreiro *et al*² (1995), utilizaram o etil-cianoacrilato em pele animal ou humana e também obtiveram excelentes resultados comparados à técnica convencional de sutura.

Não foi observado, em nenhum dos grupos, células inflamatórias, mostrando semelhanças na cicatrização; resultados também observados por Tagliavini *et al*¹⁷ (1981); Caldas Jr & Gusmão⁵ (1998) e Forero *et al*⁹ (1999), sendo que apesar de não ter sido objeto desta pesquisa, observamos também hemóstase imediata após o uso do adesivo em todos os períodos, resultado também relatado por autores que usaram adesivos a base de cianoacrilato, além do etil, também em locais fora da cavidade oral^{4, 8, 9, 10, 14, 18}.

Clinicamente observamos uma melhor coaptação tecidual no grupo do adesivo em relação ao grupo da sutura, além da facilidade e rapidez quando se utiliza o adesivo, resultado também verificado por Binnie & Forrest³ (1974); Tagliavini *et al*¹⁷ (1981); Lacaz Netto & Macedo¹³ (1986); Barreiro *et al*² (1995); Forero *et al*⁹ (1999); Döner & Sari⁸ (2003); De Carvalho Vasconcellos *et al*⁷ (2005), que utilizaram adesivos a base de cianoacrilato não só na cavidade oral como em pele tanto em animal como em humano.

CONCLUSÃO

Desta forma podemos concluir que: O adesivo a base de etil-cianoacrilato (Super Bonder[®]) promoveu hemóstase imediata após cirurgia; boa coaptação das margens e não provocou reação inflamatória em nenhum período analisado.

SUMMARY

Nowadays suture is the middle more used to get coaptation tissue and to favor the cicatrization in soft tissue incisions; although to be a laborious and lasting method mostly if the area is a difficult access; thus, we proposed to evaluate and to compare histologically the cicatrization tissue using suture thread and a adhesive the ethyl-cyanoacrylate base (Super Bonder[®]) in rat gum. Twenty rats were used, where accomplished two incisions with bistoury, one of each side in the jaw previous region between incisive and the 1st molar. In the right side, group control, the margins were united with silk suture thread 4-0 Ethicon and in the left side, threated group, was going applied Super Bonder[®]. After 7, 15, 30 and 45 days, it occurred the euthanasia of animals, and the tissue were prosecuted according to routine histological for coloration in H.E. The results were similars between both groups; without inflammation signals, with good coaptation of the margins, and occurred hemostasis immediate in the threated group. We conclude that Super Bonder[®] promoted immediate hemostasis after surgery, good coaptation of the margins and didn't provoke inflammatory reaction in any analyzed period.

UNITERMS

Adhesive, Ethyl-cyanoacrylate, Super Bonder, Suture, Gum

REFERÊNCIAS BIBLIOGRÁFICAS

- 1- Aksoy M, Turnadere E, Ayalp K, Kayabali M, Ertugrul B, Bilgic L. Cyanoacrylate for wound closure in prosthetic vascular graft surgery to prevent infections through contamination. *Surg Today* 2006;36:52-6.
- 2- Barreiro P, Ramirez JFS, Lopez ED. Experiência em 10 casos de sutura cutânea usando el adhesivo etil-cianoacrilato. *Informe Inicial Ginecol Obst Mexico* 1995;63:10-4.
- 3- Binnie WH, Forrest JO. A study of tissue response to cyanoacrylate adhesive in periodontal surgery. *J. Periodontal* 1974;45:619-25.
- 4- Bhaskar SN, Jacoway JR, Margetis PM, Leonard F, Pani KCI. Oral tissue response to

chemical adhesives (cyanoacrylates). *Oral Surg* 1966;22:394-404.

- 5- Caldas JR AF, Gusmão ES. Estudo clínico comparativo da coaptação dos tecidos gengivais, após cirurgia a retalho, utilizando etil-cianoacrilato (Super Bonder) e o fio de sutura. *Rev Periodontia* 1998;7:35-42.
- 6- Coover HW, Joyner FB, Shearer JR NH, Wicker JR TH. Chemistry and performance of cyanoacrylate adhesive. *J Soc Plast Eng* 1959;15:413-7.
- 7- De Carvalho Vasconcellos CH, Matera JM, Zaidan Dagli ML. Clinical evaluation of random skin flaps based on the subdermal plexus secured with sutures or sutures and cyanoacrylate adhesive for reconstructive surgery in dogs. *Vet Surg* 2005;34:59-63.
- 8- Döner F, Sari I. Facial wound closure with butyl 2-cyanoacrylate J *Basic Clin Physiol Pharmacol* 2003;14:359-71.
- 9- Forero FK, Martínez AN, Navarrete HE. Ventajas de la sutura adhesiva (etil-2-cianoacrilato) sobre las suturas concencionales (seda) en cavidad oral. *Univ Odontol* 1999;18:49-52.
- 10- Grisdale J. The use of cyanoacrylates in periodontal therapy. *Clin Pract* 1998;64:632-3.
- 11- Kulkarni SS, Chava VK. Comparison of cyanoacrylate and silk sutures on healing of oral wounds- an animal model study. *Indian J Dent Res* 2003;14: 254-8.
- 12- Lacaz Netto R, Macedo NL. Estudo clínico da reparação do enxerto livre de gengiva. *Rev Ass Paul Cirurg Dent* 1986;40:164-70.
- 13- Lacaz Netto R, Santos GM, Macedo NL, Lima FR, Santos LM, Okamoto T. Uso de cianoacrilatos na proteção das incisões. *RGO* 1991;39:243-8.
- 14- Pérez M, Fernández I, Márquez D, Bretaña RMG. Use of n-butyl-2-cyanoacrylate in oral surgery: biological and clinical evaluation. *Artificial Organs* 2000;24:241.
- 15- Santos GM, Lacaz Netto R, Santos LM, Okamoto T, Rocha RF. Uso do Super Bonder no reparo das feridas cirúrgicas. *RGO* 1990;38:435-9.
- 16- Shermak MA, Wong L, Inoue W, Crain BJ, Im MJ, Chao EY, Manson PN. Fixation of the craniofacial skeleton with butyl-2-cyanoacrylate and its effect on histotoxicity and healing. *Plast Reconstr Surg* 1998;102:309-18.
- 17- Tagliavini RL, Garcia VG, Sampaio LA, Toledo BE. Reparação clínica do retalho periodontal em cães, sob a ação de um adesivo plástico (cianoacrilato). *OM* 1981;8:6-10.
- 18- Turkaslan T, Ozcan H, Dayicioglu D, Ozsoy Z. Use of adhesives in cleft palate surgery: a new flap fixation technique. *J Craniofac Surg* 2005;16:719-22.
- 19- Vanholder R, Misotten A, Roels H, Matton G. Cyanoacrylate tissue adhesive for closing skin wounds: a double blind randomized comparison with sutures. *Biomaterials* 1993;14:737-42.
- 20- Weber, SC, Chapman, MW. Adhesives in orthopedic surgery a review of the literature and in vitro bonding strengths of bone-bonding agents. *Clin Orthop* 1984;191:249-56.

AUTOR RESPONSÁVEL

Sybele Saska

Rua Humaitá 1680, Araraquara - CEP - 14801-903

Fone/FAX: (16) 3324-4364

e-mail: sybele_saska@yahoo.com.br

Recebido para publicação: 09/03/2006

Aceito para Publicação: 25/05/2006